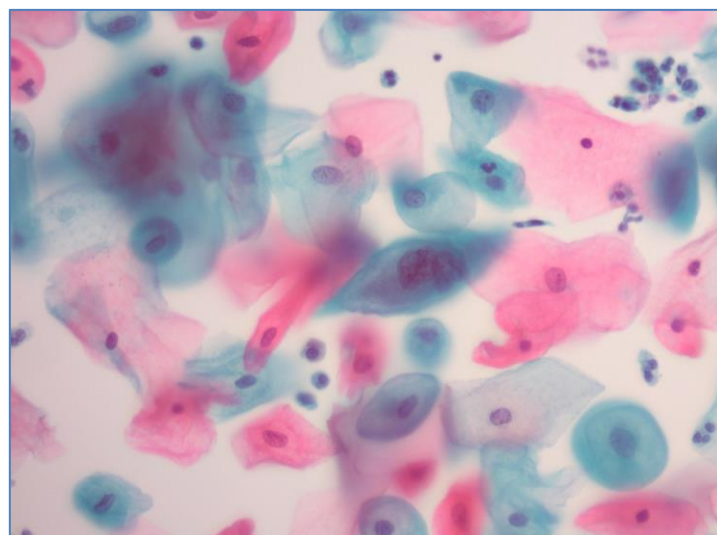
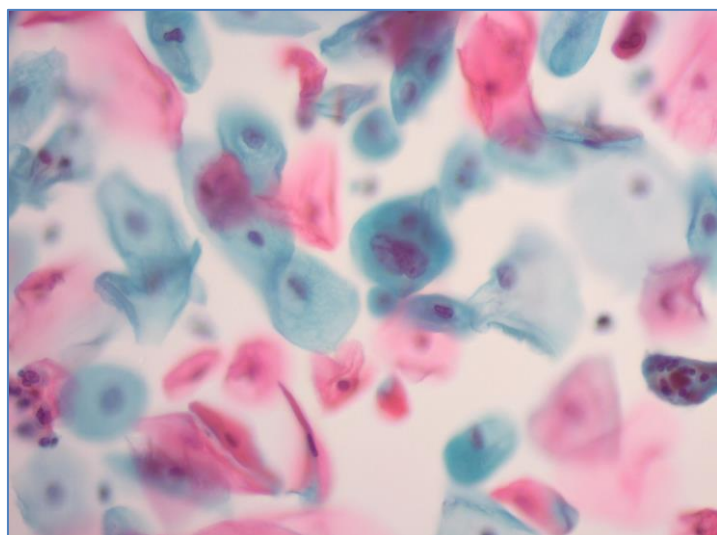
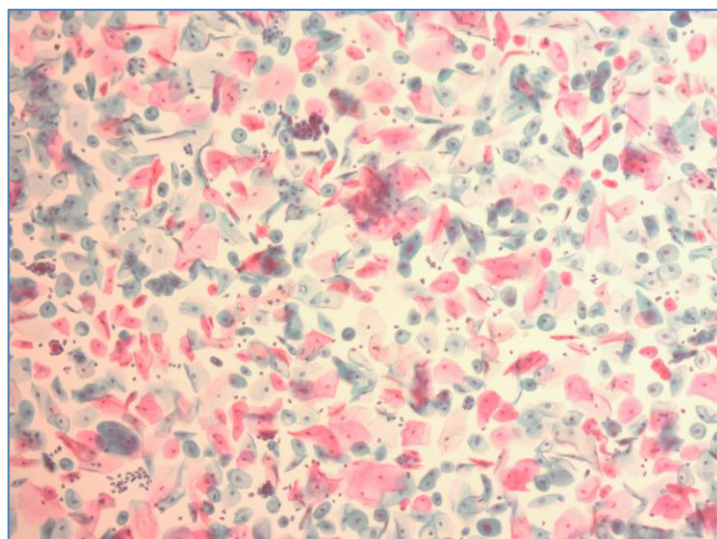
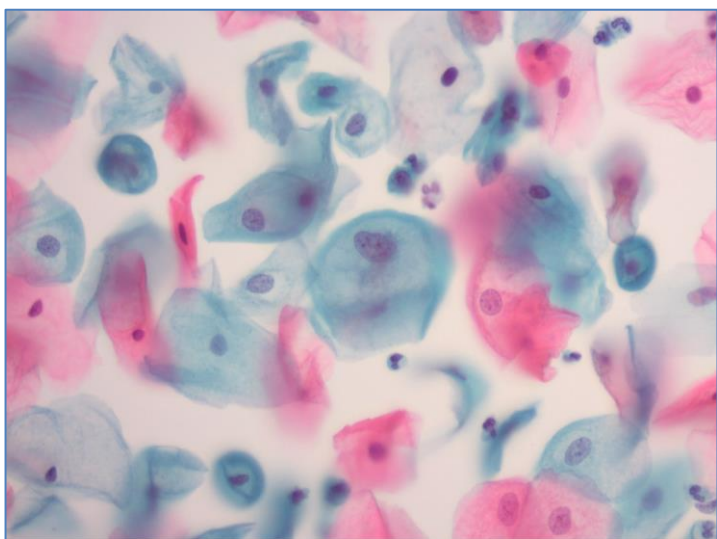


Неустановленное заболевание BD SurePath

Февраль 2023

Гинекология

- 26 лет
- Постнатальный мазок



Изображения подготовлены Учебным центром BD SurePath, Сидней, Австралия.
Случаи были отобраны и диагностированы сертифицированным цитологом. Не является строгой рекомендацией.
BD, логотип BD и BD SurePath являются товарными знаками компании Becton, Dickinson and Company
или ее дочерних предприятий. © 2022 BD. Все права защищены
ADS078
Для информирования специалистов здравоохранения

BD Switzerland Sàrl - Terre Bonne Park - A4, Route de Crassier 17, 1262 Eysins, Switzerland, www.bd.com

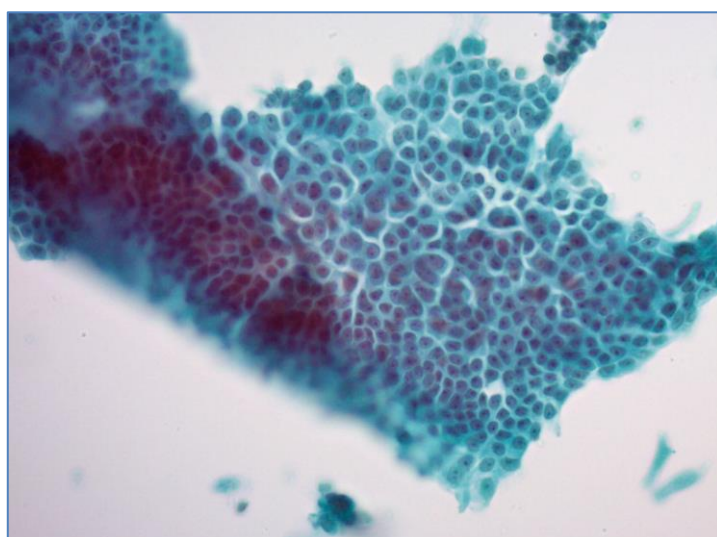
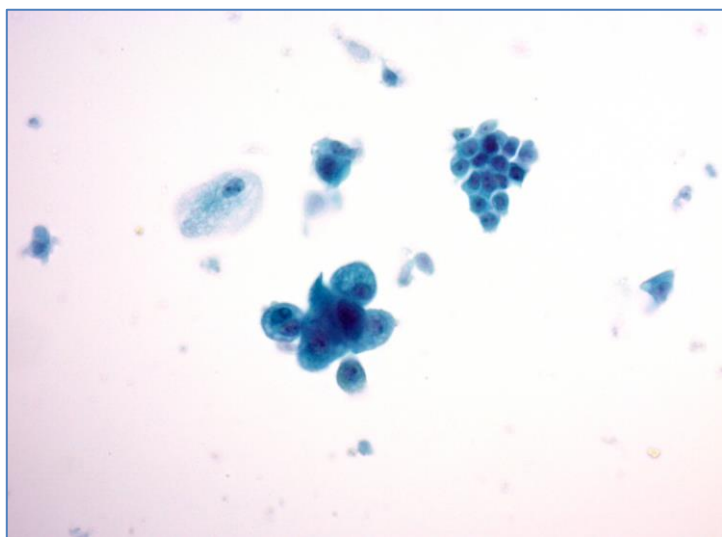
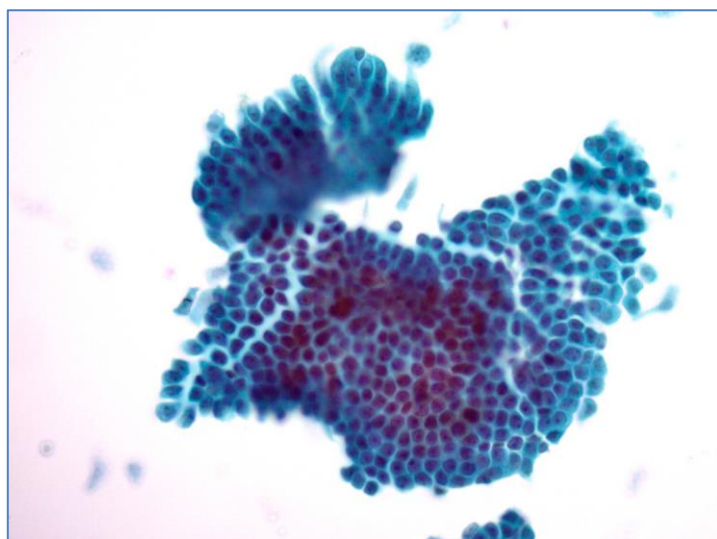
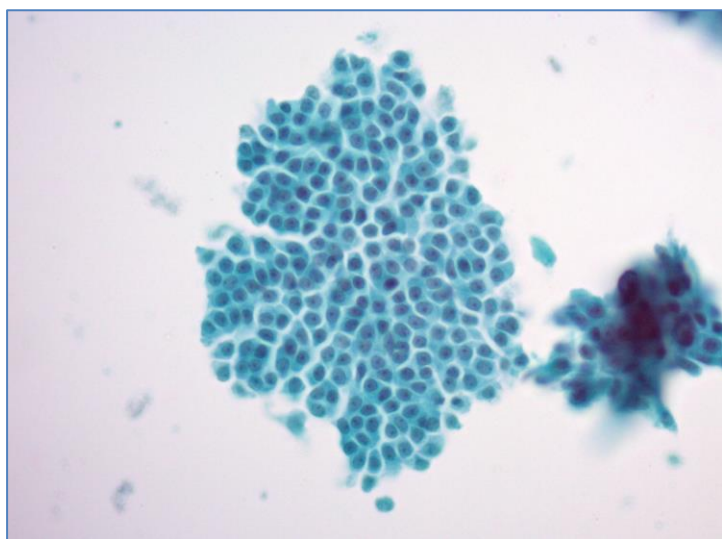


Неустановленное заболевание BD CytoRich

Февраль 2023

Негинекология

- 36 лет
- Женщина
- ТАБ молочной железы
- УЗИ: подозрительное уплотнение

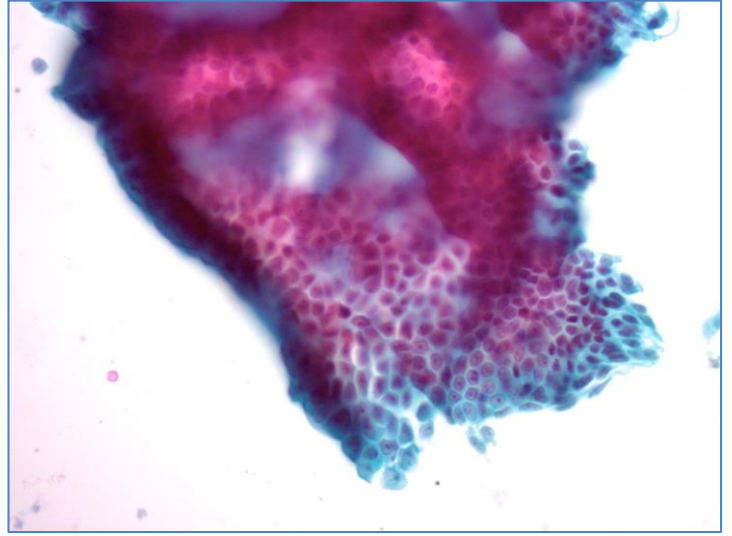
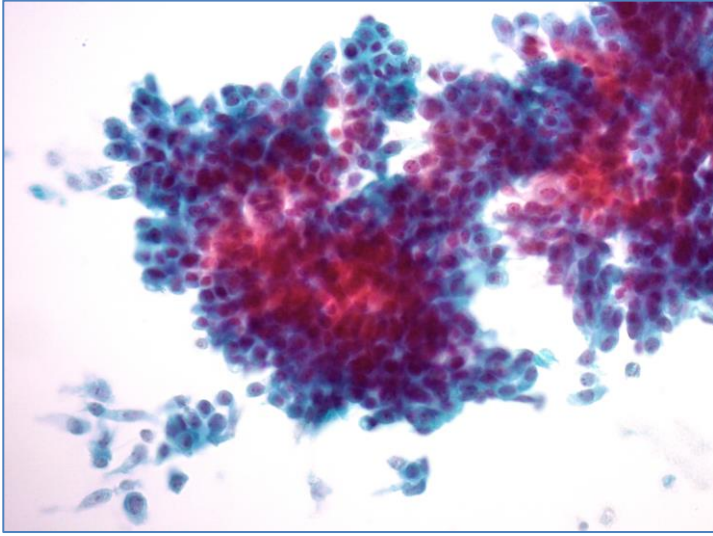


Изображения подготовлены Учебным центром BD SurePath, Сидней, Австралия.
Случаи были отобраны и диагностированы сертифицированным цитологом. Не является строгой рекомендацией.
BD, логотип BD и BD CytoRich являются товарными знаками компании Vecton, Dickinson and Company
или ее дочерних предприятий. © 2022 BD. Все права защищены
ADS079

Для информирования специалистов здравоохранения

BD Switzerland Sàrl - Terre Bonne Park - A4, Route de Crassier 17, 1262 Eysins, Switzerland, www.bd.com





Изображения подготовлены Учебным центром BD SurePath, Сидней, Австралия.
Случаи были отобраны и диагностированы сертифицированным цитологом. Не является строгой рекомендацией.
BD, логотип BD и BD CytoRich являются товарными знаками компании Becton, Dickinson and Company
или ее дочерних предприятий. © 2022 BD. Все права защищены
ADS079
Для информирования специалистов здравоохранения

BD Switzerland Sàrl - Terre Bonne Park - A4, Route de Crassier 17, 1262 Eysins, Switzerland, www.bd.com

