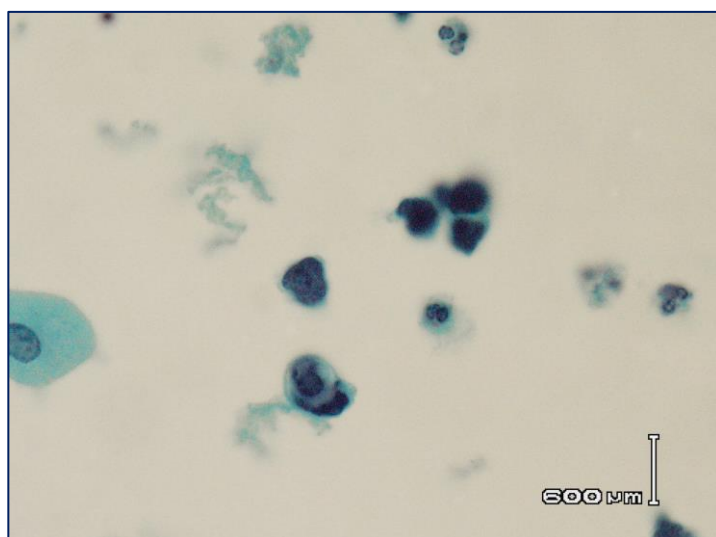
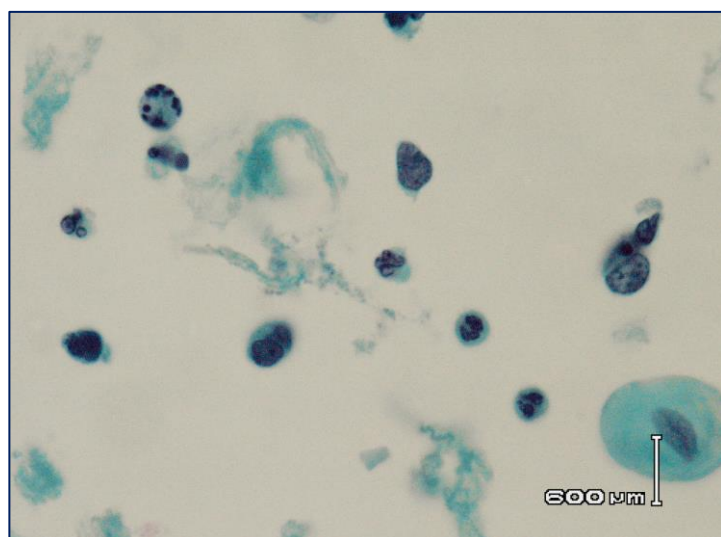
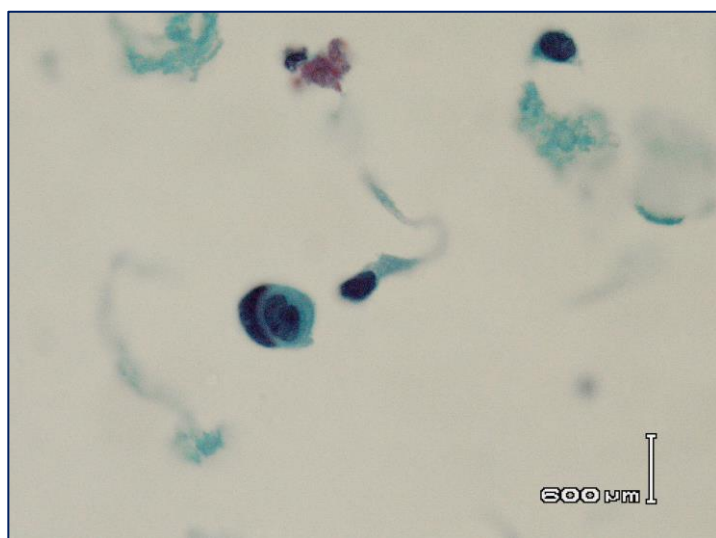
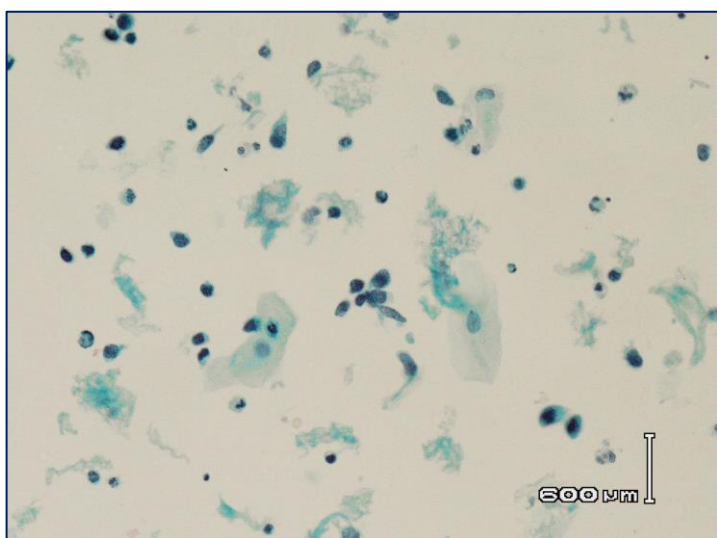


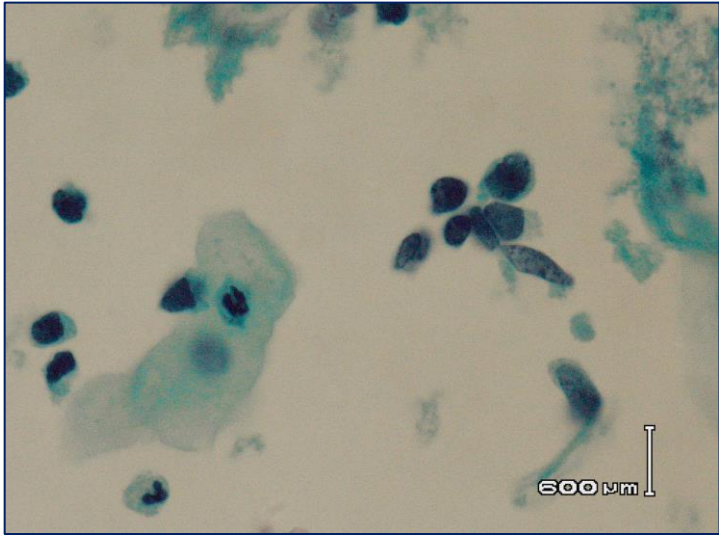
Неустановленное заболевание BD SurePath

Декабрь 2022

Гинекология

- 60 лет
- Постменопаузальное кровотечение



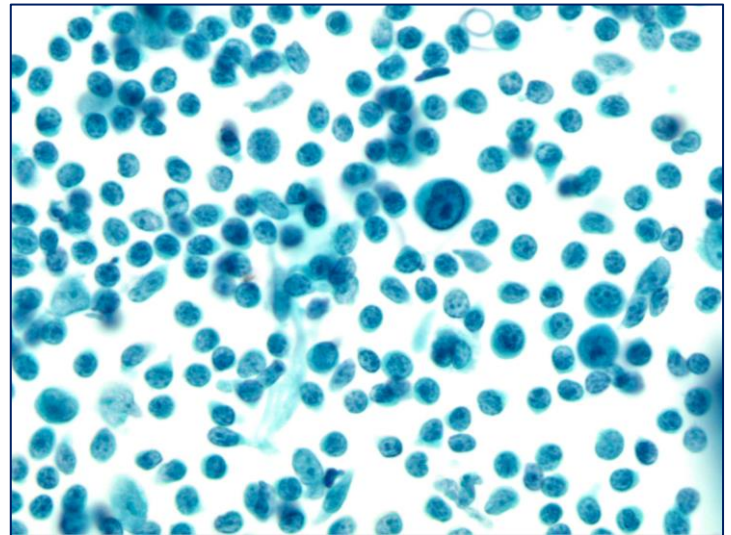
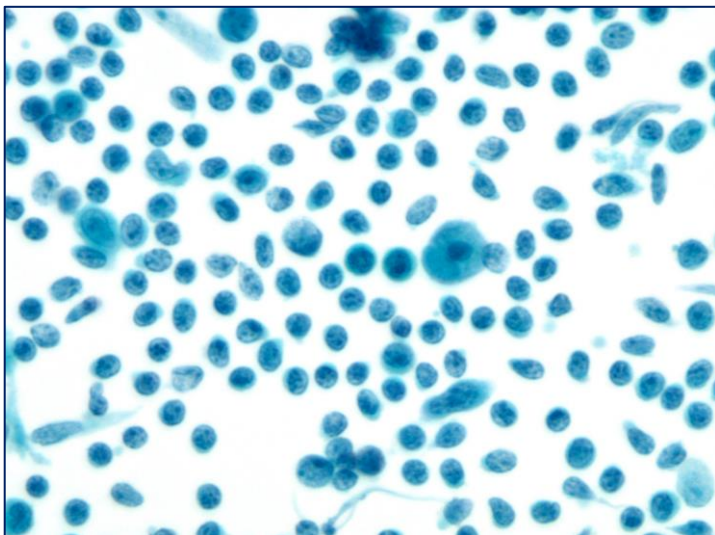
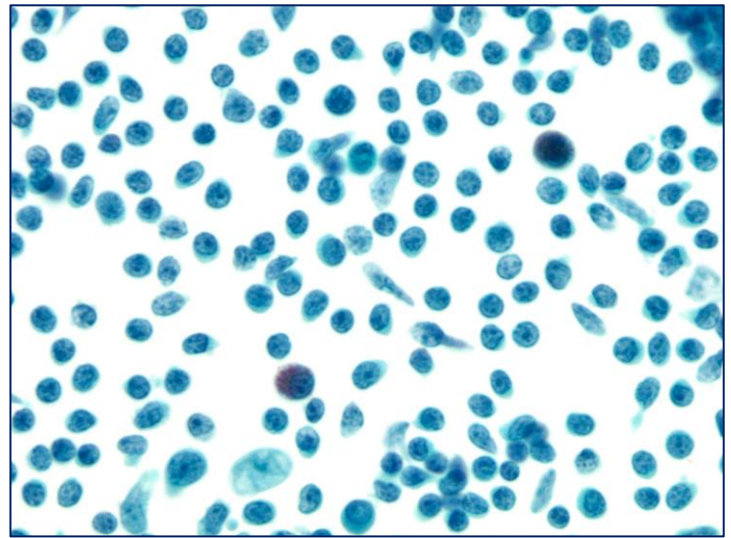
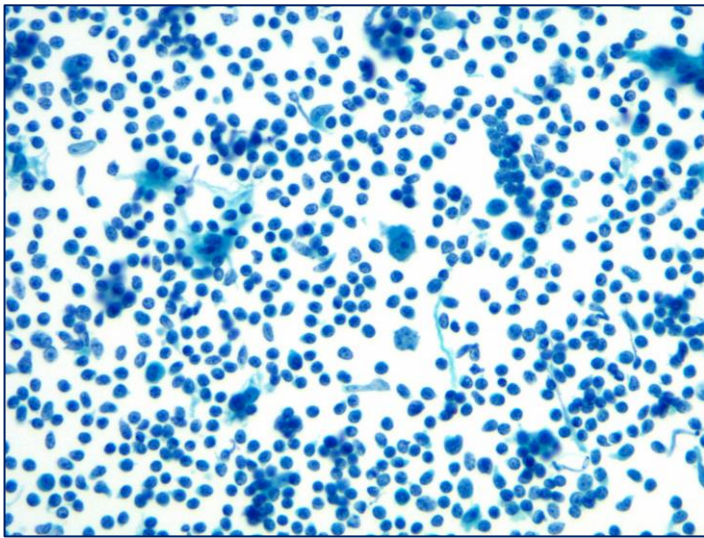


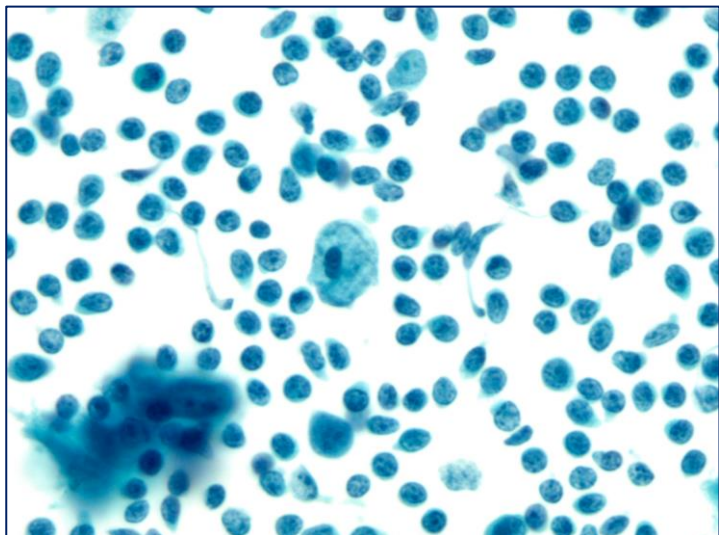
Неустановленное заболевание BD CytoRich

Декабрь 2022

Негинекология

- ТАБ
- 28 лет
- Мужчина
- Увеличенные узлы на шее справа
- Необъяснимая потеря веса





Изображения подготовлены Учебным центром BD SurePath, Сидней, Австралия.
Случаи были отобраны и диагностированы сертифицированным цитологом. Не является строгой рекомендацией.
BD, логотип BD и BD CytoRich являются товарными знаками компании Becton, Dickinson and Company
или ее дочерних предприятий. © 2022 BD. Все права защищены
ADS074

Для информирования специалистов здравоохранения

BD Switzerland Sàrl - Terre Bonne Park - A4, Route de Crassier 17, 1262 Eysins, Switzerland, www.bd.com

